




# AVANCES

Edición 03 | Mayo 2026

## INVESTIGACIÓN



Mónica Alonso N, MD

### Manejo del ACV isquémico de tiempo incierto guiado por resonancia magnética: a propósito de un caso

#### Introducción

El ataque cerebrovascular (ACV) de tiempo de inicio desconocido o cuando ocurre al despertar, frecuentemente denominado "wake-up stroke", representa un desafío terapéutico significativo. Históricamente, estos

pacientes eran excluidos de la trombólisis intravenosa por exceder las ventanas temporales convencionales. Sin embargo, la transición de un modelo basado en el "reloj" a uno basado en el "tejido" mediante neuroimagen avanzada ha permitido identificar a pacientes con tejido cerebral viable candidatos a reperusión.

#### Presentación del caso

Se presenta el caso de un paciente masculino de 77 años, Rankin previo 0, con antecedentes de hipotiroidismo, dislipidemia, cardiopatía isquémica y enfermedad carotídea severa, quien recientemente había sido sometido a colocación de un stent carotídeo derecho.

El 22 de febrero de 2026 se despierta refiriendo cefalea intensa y debilidad generalizada, ingresando al servicio de urgencias de nuestra clínica a las 02:57 h con una marcada focalización neurológica consistente en hemiparesia derecha y afasia motora, con una puntuación inicial en la escala NIHSS (National Institutes of Health Stroke Scale) de 18 puntos. Debido a que el tiempo de inicio de los síntomas no era claro, se enfrentó el reto clínico de determinar la viabilidad del tratamiento de reperusión. Inicialmente, se realizó una tomografía (TC) de cráneo que reportó un ASPECTS (Alberta Stroke Program Early CT Score) de 10 puntos (tiempo puerta-TC de 21 minutos); sin embargo, para definir la conducta terapéutica ante la incertidumbre cronológica, se procedió a realizar una resonancia magnética cerebral (RMC) donde se observó una lesión isquémica aguda en territorio de la arteria cerebral media izquierda (restricción en DWI/ADC).

El hallazgo determinante de la resonancia fue la ausencia de lesiones isquémicas establecidas en la secuencia FLAIR, lo que indicó que el tejido cerebral aún era rescatable a pesar de desconocerse el tiempo exacto de evolución (Figura 1). Con este soporte imagenológico, el equipo médico decidió administrar trombólisis sistémica (dosis total de 85 mg) con un tiempo puerta-aguja de 44 minutos. La intervención resultó exitosa, logrando una evolución clínica excelente con una recuperación total del déficit neurológico, alcanzando un NIHSS de 0 puntos al examen neurológico posterior.

Los estudios de control evidenciaron una pequeña lesión isquémica residual y una transformación hemorrágica mínima (PH1) sin repercusión clínica, confirmando que el manejo guiado por resonancia permitió salvar tejido cerebral, cuya causa se atribuyó finalmente a una placa inestable en la carótida interna izquierda que requirió intervención endovascular.

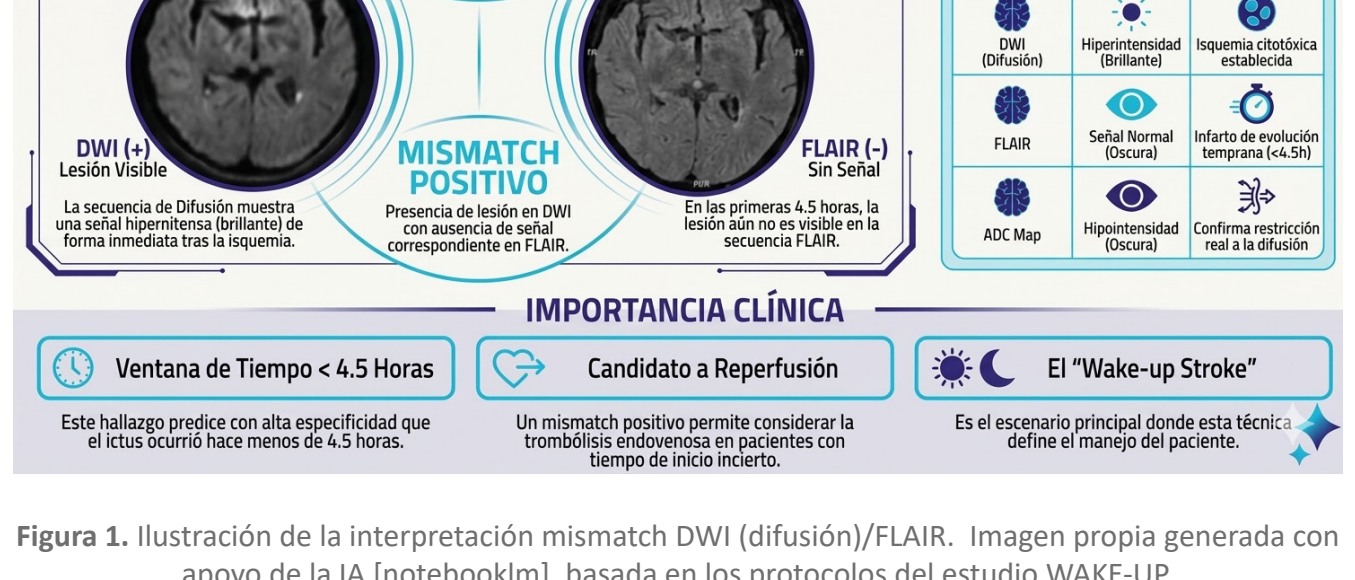

Figura 1. Ilustración de la interpretación mismatch DWI (difusión)/FLAIR. Imagen propia generada con apoyo de la IA [notebooklm], basada en los protocolos del estudio WAKE-UP.

### Discusión

Este caso clínico ilustra el cambio de paradigma en el manejo del ictus isquémico agudo con la ayuda de neuroimágenes avanzadas.

La relevancia de la RMC en el ACV de tiempo de evolución desconocido es indiscutible. En este paciente, que presentó un ictus moderadamente grave (NIHSS de 18 puntos), la incertidumbre sobre el inicio de los síntomas planteaba un dilema terapéutico. Sin embargo, la RMC permitió identificar un desacople o mismatch DWI/FLAIR. Desde una perspectiva neurológica basada en evidencia reciente, este hallazgo es un marcador de alta especificidad para ictus de menos de 4.5 horas de evolución, indicando la presencia de una penumbra isquémica rescatable (Figura 1).

A pesar de que el paciente se encontraba bajo terapia antiagregante dual (clopidogrel y aspirina) debido a un procedimiento de stent carotídeo reciente, la severidad del déficit neurológico justificó el riesgo de la trombólisis. Según las tendencias reflejadas en las guías de práctica clínica más recientes, como las Guías AHA/ASA 2026, el uso de trombolíticos en pacientes con antiagregación previa es seguro si el beneficio clínico potencial supera el riesgo de hemorragia, especialmente en centros con capacidad de respuesta rápida, como se demostró con un tiempo puerta-aguja de 44 minutos.

Un aspecto crítico en la discusión es la seguridad del procedimiento. Aunque el control post-tratamiento evidenció una transformación hemorrágica mínima (PH1) y una pequeña lesión isquémica residual, estos hallazgos no tuvieron repercusión clínica, permitiendo una recuperación funcional excepcional con un NIHSS final de 0 puntos. Este desenlace refuerza la validez de los criterios del estudio WAKE-UP publicado en 2018 y ensayos posteriores (como el EXTEND para ventanas extendidas), que sostienen la selección de pacientes mediante imágenes avanzadas (perusión por RMC o TC) teniendo como objetivo detectar un pequeño núcleo isquémico y una gran área de "tejido en riesgo" salvable.

Finalmente, el abordaje etiológico fue fundamental. La identificación de una placa inestable en la carótida interna izquierda como fuente embólica permitió un tratamiento endovascular definitivo mediante un nuevo stent, buscando prevenir la recurrencia del evento.

### Conclusión

La neuroimagen avanzada es el pilar determinante en la toma de decisiones para el ictus de tiempo desconocido. La identificación de pacientes mediante RMC permite ofrecer terapias de reperusión seguras y eficaces más allá de las ventanas rígidas de tiempo, mejorando drásticamente el pronóstico funcional del paciente. En conclusión, el mismatch DWI/FLAIR nos permite identificar a pacientes que, aunque técnicamente estén fuera de una ventana de tiempo estricta o desconocida, aún poseen tejido cerebral funcionalmente comprometido, pero estructuralmente íntegro, permitiendo intervenciones que salvan neuronas y reducen drásticamente la carga de discapacidad neurológica permanente.

### Lecturas recomendadas:

- Prabhakar S, Gonzalez NR, Zachrisson KS, Adeoye O, Alexandrov AW, Ansari SA, Chapman S, Czup AL, Dumitrescu OM, Ishida K, Jadhav AP, Johnson B, Johnston KC, Khatri P, Kimberly WT, Lee VH, Leslie-Mazwi TM, Mac Groy B, Madsen TE, Menon B, Mistry EA, Park S, Parker S, Pérez de la Ossa N, Reeves M, Saiz T, Scott PA, Schwartzberg D, Sheth SA, Sporns PB, Times S, Tjoumakaris S, Wolfe SQ, Yaghi S; Peer Review Committee. 2026 Guideline for the Early Management of Patients With Acute Ischemic Stroke: A Guideline From the American Heart Association/American Stroke Association. Stroke. 2026 Jan 26. doi: 10.1161/STR.0000000000000513.
- Thomalla G, Simonsen CZ, Boutitie F, Andersen G, Berthezene Y, Cheng B, Cheripelli B, Cho TH, Fazekas F, Fiehler J, Ford I, Galinovic I, Gellissen S, Golsari A, Gregori J, Günther M, Guibernau J, Häusler KG, Hennerici M, Kemmling A, Marstrand J, Modrau B, Neeb L, Perez de la Ossa N, Puig J, Ringleb P, Roy P, Scheel E, Schonewille W, Serena J, Sunaert S, Villringer K, Wouters A, Thijs V, Ebinger M, Endres M, Fiebich JB, Lemmens R, Muir KW, Nighoghossian N, Pedraza S, Gerloff C; WAKE-UP Investigators. MRI-Guided Thrombolysis for Stroke with Unknown Time of Onset. N Engl J Med. 2018 Aug 16;379(7):611-622. doi: 10.1056/NEJMoa1804355.
- Ma H, Campbell BCV, Parsons MW, Churilov L, Levi CR, Hsu C, Kleinig TJ, Wijeratne T, Curtze S, Dewey HM, Miteff F, Tsai CH, Lee JT, Phan TG, Mahant N, Sun MC, Krause M, Sturm J, Grimley R, Chen CH, Hu CJ, Wong AA, Field D, Sun Y, Barber PA, Sabet A, Jannes J, Jeng JS, Clissold B, Markus R, Lin CH, Lien LM, Bladin CF, Christensen S, Yassi N, Sharma G, Bivard A, Desmond PM, Yan B, Mitchell PJ, Thijs V, Carey L, Meretoja A, Davis SM, Donnan GA; EXTEND Investigators. Thrombolysis Guided by Perfusion Imaging up to 9 Hours after Onset of Stroke. N Engl J Med. 2019 May 9;380(19):1795-1803. doi: 10.1056/NEJMoa1813046. Erratum in: N Engl J Med. 2021 Apr 1;384(13):1278. doi: 10.1056/NEJMx200014.

